

ophta Quick Facts

Wie sag' ich es meiner Patientin? / Comment informer ma patiente?

Peter Maloca, Basel und Luzern

Eine selbstständige und völlig fitte 99-jährige Frau kommt wegen eines «bunten Knalls» vor Tagen am rechten Auge. Seither zentral dunkler Fleck.

Une femme de 99 ans, indépendante et en pleine forme, consulte parce qu'elle a perçu comme une « explosion de couleurs » au niveau de son œil droit quelques jours auparavant. Depuis lors, elle perçoit une tache sombre centrale.

Befunde

- (a) Fundus rechts mit grosser Massenblutung bei initialer trockener Makuladegeneration.
- (b) Im OCT ist die Fovea durch subretinale Flüssigkeit und viel Blut abgehoben.

Résultats

- (a) Fond d'œil à droite révélant une hémorragie massive dans le cadre d'une dégénérescence maculaire sèche initiale.
- (b) À la TCO, la fovéa est surélevée par la présence de liquide sous-rétinien et de beaucoup de sang.

Der Patientin wird eine anti-VEGF-Therapie vorgeschlagen und genau erläutert, worin deren Ziel besteht: die Grösse des Zentralskotoms zu reduzieren, denn eine Visusbesserung wird bei jetzigem Visus Fingerzählen kaum möglich sein. Sie willigt in die Therapie ein, bricht sie aber nach zwei Injektionen ab: Sie könne nicht besser lesen. Dennoch erholt sich das Auge klinisch gesehen gut:

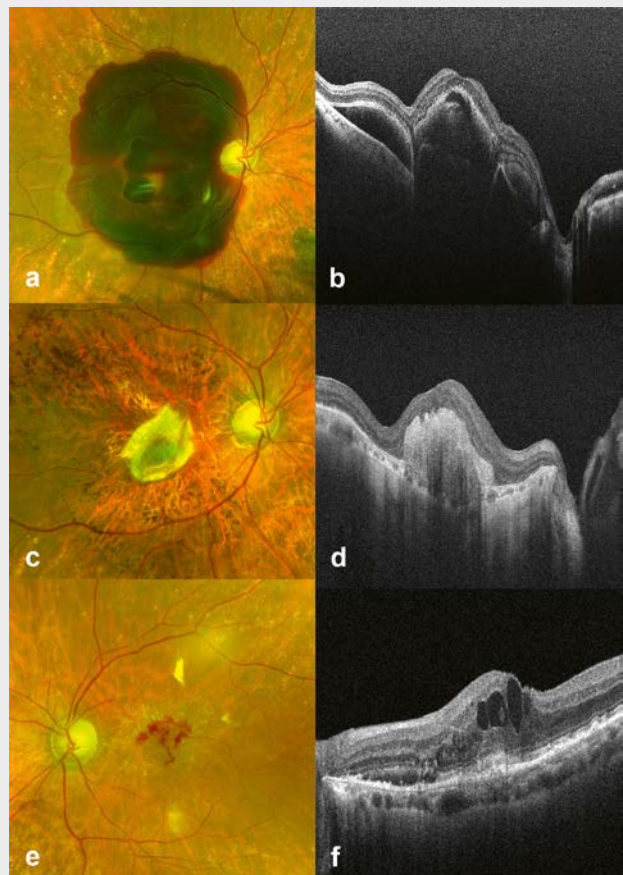
Un traitement par anti-VEGF est proposé à la patiente en lui expliquant précisément son but, à savoir réduire la taille du scotome central, étant donné que l'acuité visuelle actuelle évaluée sur la base du comptage des doigts ne permettrait guère d'obtenir une amélioration de la vision. Elle accepte le traitement, mais l'arrête après deux injections car elle n'était pas en mesure de mieux lire. Néanmoins, l'œil récupère bien sur le plan clinique:

- (c) Nach 6 Monaten bleibt lediglich eine relativ kleine zentrale Narbe zurück,
- (d) ohne Flüssigkeit im OCT.
- (e) Un nouveau saignement avec exsudat riche en protéines est révélé lors du fond d'œil.
- (f) La TCO montre un œdème maculaire cystoïde prononcé et une désintégration de la rétine externe.

Einige Monate später kommt sie sofort, da sie links schlechter sieht und ein Visusabfall auf CC 0.1 gemessen wird.

Quelques mois plus tard, elle se présente en urgence, car elle voit moins bien à gauche et une baisse de l'acuité visuelle à 0,1 avec correction est mesurée.

- (e) Im Fundus zeigt sich eine neue Blutung mit proteinreichem Exudat.
- (f) Das OCT zeigt ein ausgeprägtes zystoides Makulaödem und Desintegration der äusseren Retina.
- (e) Un nouveau saignement avec exsudat riche en protéines est révélé lors du fond d'œil.
- (f) La TCO montre un œdème maculaire cystoïde prononcé et une désintégration de la rétine externe.



Die Patientin möchte nun unbedingt eine anti-VEGF-Therapie an ihrem einzig verbliebenen Auge. Mit dem Ergebnis ist sie in diesem Fall sehr zufrieden, da sich ihr Visus links postoperativ kontinuierlich auf CC 0.5 verbessert. Ihre Erwartungen wurden nun erfüllt: sie kann wieder lesen.

La patiente aimerait maintenant absolument un traitement par anti-VEGF au niveau de son seul œil restant. Dans ce cas, elle est très satisfaite du résultat, car son acuité visuelle postopératoire à gauche s'améliore continuellement à 0,5 avec correction. Ses attentes sont désormais satisfaites: elle est à nouveau capable de lire.